Aus der Chirurgischen Universitätsklinik München
Direktor: Prof. Dr. G. Magnus

Über Chordotomie bei maligner Struma mit Metastase im 1. Lendenwirbelkörper

Inaugural-Dissertation

zur Erlangung der Doktorwürde in der gesamten Medizin
an der
Bayer. Ludwig-Maximilian-Universität München

vorgelegt von

Marianne Denzler
Ravensburg

Druck: Oberschwäbische Verlagsanstalt Drexler & Co., Ravensburg

Imprimatur 13. 10. 1939

An dieser Stelle möchte ich Herrn Professor Dr. Magnus für die Überlassung des Themas und die freundliche Beratung danken.

R. UNIV.
BIBLIOTHEEK
LEIDEN

Meinen Eltern!

Digitized by the Internet Archive
in 2026

https://archive.org/details/IA41548311_0111

Das Problem einer wirksamen — symptomatischen — Schmerztherapie konnte im Laufe der Entwicklung der modernen Medizin teilweise gelöst werden. Stand doch das Bemühen, Mittel zur symptomatischen Schmerzbekämpfung aufzufinden, schon von jeher im Vordergrund ärztlichen Interesses. Wohl liegt die Bedeutung des Schmerzerlebnisses darin, Hüter und Wächter des Organismus zu sein. Oft genug aber wird dieses Ziel überschritten: der Schmerz wird zum grausamen Peiniger, er wird selbst zur Krankheit. Es gibt dabei Fälle, in denen kausale Schmerztherapie ganz unmöglich ist oder ihre Wirkungen erst ganz allmählich in Erscheinung treten. Hier tritt die symptomatische Schmerzbekämpfung in ihr Recht.

Grundsätzlich sind zwei Methoden zu unterscheiden: die pharmakologische und die chirurgische.

Es gibt im Bereich chirurgischer Schmerztherapie verschiedene Möglichkeiten, doch stellt die Chordotomie „einen gewissen Gipfelpunkt" dar (Schloeßmann). Sie ist allgemein indiziert, wenn kausale Schmerzbehandlung unmöglich ist, wenn Pharmaka und andere schmerzbekämpfende chirurgische Eingriffe unzulänglich bleiben (Eingriffe an den peripheren Nerven, den Plexus und den hinteren Wurzeln).

Wenn in dieser Arbeit erneut zu dem Thema der Chordotomie Stellung genommen wird, so, weil es möglich war, die Wirkungsweise dieses Eingriffs an einem Fall genau zu verfolgen; dadurch wurde eine kritische Betrachtung dieser Methode ermöglicht.

Ein Überblick über Anatomie und Physiologie des „Schmerzsystems" im Organismus erscheint nötig zum Verständnis der Operation und des Krankheitsbildes.

Anatomie des Schmerzsystems.

Analog anderen Empfindungssystemen läßt sich das Schmerzsystem gliedern in rezeptorische, leitende und zentrale Organe.

Das Problem der Schmerzrezeptoren ist bis heute noch ungelöst. von Frey glaubt auf Grund seiner Untersuchungen spezifische Schmerprezeptoren annehmen zu können — analog den Rezeptoren für Wärme-, Kälte- und Druckempfindung. Goldscheider lehnt diese Spezifität ab und vertritt die Theorie der Schmerzrezeption durch summierte Irritation sämtlicher rezeptorischer Qualitäten zugleich, unter der Voraussetzung eines gegenüber dem physiologischen Zustand gesteigerten Tonus der Nervenzellen. Foerster unterscheidet zwei Systeme der Sensibilität: ein affektives (Lust, Unlust, Schmerz) und ein perzetorisch-epikritisches (affektlose Empfindungen), und er glaubt, da die sensiblen Endkörperchen mit markhaltigen und marklosen Fasern ausgestattet sind, daß jeweils in dem sympatischen Anteil der Endapparate die Rezeptoren des affektiven Systems, also auch die Schmerzrezeptoren, zu suchen sind.

Diese Theorien der Schmerzrezeptoren beziehen sich sowohl auf die äußere Haut als auch auf die inneren Organe. Denn entgegen früheren Auffassungen haben Untersuchungen von Carpenter, Ceelen, Störck u. a. gezeigt, daß nicht nur die bindegewebigen Hüllen und Septen der Organe, sondern diese selbst mit sensiblen Endapparaten ausgestattet sind. Der Unterschied zwischen Oberflächen- und Tiefenschmerzempfindlichkeit dürfte wohl darin bestehen, daß ein und derselbe Reiz nicht für beide Qualitäten adäquat ist.

Die Leitung der Schmerzimpulse zum Zentrum erfolgt auf dem Weg über die peripheren Nerven, die Rückenmarkswurzeln und das Rückenmark.

Der periphere Nerv enthält sowohl markhaltige als marklose Fasern; letztere entspringen aus den Grenzstrangganglien. Die Reizung von sensiblen Fasern des peripheren Nerven ist — mit individuellen Unterschieden hinsichtlich des Grades — immer von Schmerzen gefolgt. Wird ein Hautnerv durch-

trennt, so tritt innerhalb seines Ausbreitungsgebietes Analgesie ein, vereint mit einem Ausfall der übrigen Empfindungsqualtäten. Dieses letztere Gebiet ist jedoch gegenüber den Grenzen des analgetischen viel größer. Man kann daraus folgern, daß sich im Schmerzleitungssystem die Versorgungsgebiete der einzelnen Nerven ziemlich stark überlagern. Das Schmerzsystem in der Haut ist also viel besser organisiert als die übrigen Empfindungssysteme. Die Fasern für den Tiefenschmerz verlaufen großenteils in den motorischen Nerven [Sherrington]). Die Tatsache, daß nach Totaldurchtrennung eines Nervensystems im abhängigen Gebiet noch Schmerzempfindung erhalten sein kann trotz Erloschenseins aller motorischen und sensiblen Funktionen, deutet auf die Existenz von Schmerzleitungsbahnen hin, die außerhalb der großen Nervenstämme verlaufen. Zweifellos ist in diesem Zusammenhang das sogenannte periarterielle sympathische Flechtwerk von Bedeutung; allerdings soll eine Verbindung der afferenten Fasern dieses Systems mit den großen Nervenstämmen bestehen. Foerster nimmt eine eigene geschlossene Bahn für den Gefäßschmerz an, die seiner Ansicht nach das zerebrospinale periphere Nervensystem umgeht und durch verschiedene sympathische Gefäßplexus via Ganglion Stellatum in den Grenzstrang eintritt.

Die Bahnen für den Viszeralschmerz verlaufen zum größten Teil über den N. sympathicus und seine Geflechte. Sicher von Bedeutung für die Schmerzleitung sind weiterhin der N. vagus, N. phrenicus und die Nn. intercostales.

Durch die Rückenmarkswurzeln, hauptsächlich durch die hinteren, gelangen die Schmerzfasern ins Rückenmark; (Durchschneidung der hinteren Wurzeln ergibt in den zugehörigen Partien sowohl einen Ausfall der Oberflächen- als auch der Tiefenschmerzempfindlichkeit; die Oberflächenanalgesie ist dabei deutlicher ausgeprägt). Die Unvollständigkeit dieser Analgesie läßt schließen, daß auch Schmerzfasern durch die vorderen Wurzeln das Rückenmark erreichen. Tatsächlich wurde von verschiedenen Autoren völlige Anästhesie und

Analgesie beobachtet nach der kombinierten Durchschneidung von vorderen und hinteren Wurzeln.

Die Fortsetzung der schmerzleitenden Vorderwurzelbahnen im Rückenmark ist nicht bekannt. Die durch die hinteren Wurzeln ins Rückenmark gelangenden Bahnen steigen zu einem Teil direkt in den Hintersträngen kranialwärts. Ein anderer Teil tritt — nach Kohnstamm und Gagel — mit den großen Hinterhornganglienzellen, die um die Substantia gelatinosa Rolandi angeordnet sind, in Verbindung. Aus diesen Ganglienzellen entspringen Fasern, die größtenteils die Mittellinie kreuzen und im Vorderseitenstrang der kontralateralen Seite zerebralwärts ziehen. Nach früherer Auffassung vollzog sich diese Kreuzung innerhalb einer Höhe von etwa vier Segmenten. Foerster konnte jedoch die Erfahrung machen, daß die Kreuzung — dies gilt für Cervikal- und Dorsalmark — am oberen Rand des über dem Wurzeleintrittssegment liegenden Segmentes schon vollständig ist. Der kleine Teil nichtkreuzender Hinterhornfasern steigt im homolateralen Vorderseitenstrang empor. Im Verlauf der Vorderseitenstrangbahnen schweift ein kleiner Teil der Fasern ab in das Gebiet der Hinterseitenstränge und nimmt hier deren Randzone ein.

Mit den Bahnen für Schmerzsensibilität verlaufen die für Temperaturempfindung im Vorderseitenstrang. In seinem ventralen Teil befinden sich Bahnen für Druck- und Berührungsempfindung. Alle diese Bahnen liegen segmental-lamellär gegliedert: die aus den kaudalsten Partien peripher, die aus den oralsten zentral.

E. A. Spiegel konnte im Tierexperiment afferente Vorderseitenstrangfasern feststellen, die mit dem Atemzentrum in Verbindung stehen. Die efferenten Bahnen des Vorderseitenstrangs sind die Tractus tectospinalis, deiterospinalis, reticulospinalis, rubrospinalis, Darkschewitschi.

Foerster ist der Ansicht, daß auch die langen aufsteigenden Hinterstränge an der Schmerzleitung beteiligt sind (Reizung der Hinterstränge ist schmerzhaft!).

Rothmann sah nach Durchschneidung der gesamten weißen Rückenmarkssubstanz noch ein Vorhandensein von Schmerzleitungsvermögen. Er hält daher eine Beteiligung des Rückenmarksgrau an der Schmerzleitung für sehr wahrscheinlich (kurze Neuronenketten); desgleichen Weizsäcker, Karplus, Kreidl. Diese Bahnen nehmen jedoch eine untergeordnete Stellung ein. Die größte Bedeutung hat das Hinterhorn-Vorderseitenstrangsystem.

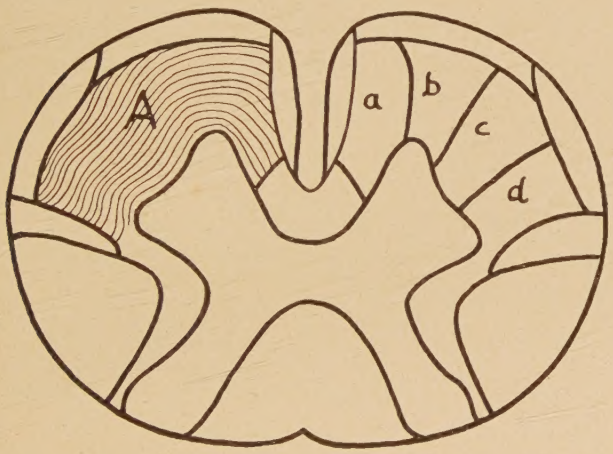

Rückenmarkquerschnitt — A: Vorderseitenstranggebiet; a) Druck, b) Berührung, c) Schmerz, d) Temperatur

In der Formatio reticularis der Haube erfolgt für den größten Teil der Vorderseitenstrang-Schmerzbahnen eine Unterbrechung. Von hier aus setzen kurze aneinandergereihte Neuronenketten die Schmerzleitung zum Thalamus hin fort. Der kleine Teil ununterbrochen gebliebener Fasern zieht direkt zum Thalamus. Über das Schicksal der aus dem Vorderseitenstrang in die Hinterseitenstänge aberrierenden Fasern herrscht noch keine Klarheit. Es ist nicht sichergestellt, ob diese Fasern mit dem Flechsig'schen Bündel ins Corpus restiforme und von

da aus ins Kleinhirn gelangen. Die Möglichkeit, daß die abgeschweiften Fasern denselben Verlauf nehmen wie die übrigen Vorderseitenstrangfasern, also zur Formatio reticularis und zum Thalamus, besteht ebensogut.

Bezüglich der zentralen Schmerzorgane glauben zahlreiche Autoren, daß der Thalamus die erste Stelle einnehme. Sie sehen einen Beweis ihrer Auffassung in der Erscheinung, daß sog. „Thalamus-Tiere" auf Schmerzreize mit Abwehrbewegungen u. dgl. reagieren. Dies ist jedoch kein Beweis gegen eine Beteiligung des Cortex am Zustandekommen des Schmerzphänomens. Wohl kann man dem Thalamus dabei eine wesentliche Bedeutung zumessen; aber bei der weitgehenden Beteiligung der Psyche am Schmerz — erst diese formt ihn zum Gefühl, zum Erlebnis — ist es doch sehr naheliegend, übergeordnete Rindenzentren anzunehmen. In der Tat ist dies auch die gegenwärtige Auffassung. So werden Schmerzzentren lokalisiert in die hintere Zentralwindung und den oberen Scheitellappen; die Verbindung dieser Zentren mit dem Thalamus geht über den Stabkranz.

Physiologie des Schmerzsystems.

Das Schmerzleitungssystem ist in seiner ganzen Ausdehnung schmerzempfindlich. Dies gilt auch für die subkortikalen und kortikalen Zentren.

Wird das Schmerzsystem als ein Teil des großen afferenten Systems des Organismus betrachtet, so ergeben sich Zusammenhänge zwischen beiden und gegenseitige Abhängigkeit. Man konnte beobachten, daß nach Unterbrechung afferenter, hauptsächlich anderen Empfindungsqualitäten als der Schmerzempfindung dienender Bahnen, gleichgültig, ob dies peripher, oder im Verlauf der Hinterstränge, oder im Gebiet

der medialen Schleife geschah, das Schmerzsystem sehr stark übererregbar wurde. Normalerweise unterschwellige Reize, selbst endogene physiologische Veränderungen, können in einem solchen Zustand schmerzhaft werden. Diese Erfahrungen zeigen, daß die mit dem Schmerzsystem gleichzeitig in Erregung versetzten anderen Empfindungssysteme auf das erstere einen moderierenden Einfluß ausüben. Diese schmerzhemmende Wirkung versagt jedoch gegenüber nachhaltigen starken Reizen. Die Hinterhörner, die Formatio reticularis, Thalamus und Cortex sind die Angriffspunkte für das Schmerzhemmungssystem.

Neben dieses afferente Schmerzhemmungssystem glaubt Foerster noch ein efferentes stellen zu können, dessen Bahn vom Cortex über den Thalamus zum Grau der Formatio reticularis und den Hinterhörnern zieht. Auch die Unterbrechung dieser Bahn, die — nach Brown-Séquard, Fabritius — im Areal der Hinterseitenstränge gelegen ist, hat eine Übererregbarkeit des Schmerzsystems zur Folge.

Aus all diesem geht hervor, daß für das Zustandekommen von Schmerzempfindungen niemals die Ausdehnung und der Zustand des Schmerzsystems allein, sondern auch die Verfassung des Schmerzhemmungssystems maßgebend ist.

In diesem Zusammenhang ist kurz noch die Möglichkeit psychischer und psychogener Schmerzzustände zu erwähnen.

Foerster erklärt psychische Schmerzen als durch neurodynamische Zustandsänderungen innerhalb des Schmerzsystems bedingt ohne Einwirkung exogener Reize; dafür ist natürlich Voraussetzung, daß sämtliche für die Schmerzleitung in Frage kommenden Bahnen innerhalb des schmerzhaften Gebietes ausgeschaltet sind, daß also ein exogener Reiz überhaupt nicht mehr fortgeleitet werden kann. Hinsichtlich psychischer Schmerzzustände ist die individuell verschiedene Erregbarkeit des Schmerzsystems und die verschiedene Ausbildung des schmerzhemmenden Systems sehr zu berücksichtigen. Der Beweis einer Schmerzfixation — neurodynamische Zustandsänderung im Schmerzzentrum nach lang

dauernder Applikation von adäquaten Reizen — konnte bisher noch nicht erbracht werden.

Für den psychogenen Schmerz ist charakteristisch, daß ihm meist psychische Erlebnisse (Affekte, Emotionen) zugrunde liegen. Dabei ist nach Foerster nicht anzunehmen, daß Schmerzgefühle unmittelbar durch eine Emotion ausgelöst werden; vielmehr ist es wahrscheinlich, daß die der Emotion parallel laufende neurodynamische Zustandsänderung im Gesamtnervensystem (also auch im Schmerzsystem) sich als Schmerzgefühl äußert.

Die chirurgische Schmerzbekämpfung.

Wie schon eingangs erwähnt, ist die rein symptomatische chirurgische Schmerzbekämpfung erst dann berechtigt, wenn kausale und pharmakologische Schmerztherapie versagt bzw. nicht ausreichend ist. Prinzip der chirurgischen Schmerzbekämpfung ist die Unterbrechung afferenter Bahnen (bzw. spezifischer Schmerzbahnen) desjenigen Körpergebietes, das schmerzhaft ist, und zwar zentralwärts vom schmerzverursachenden Agens. Die Unterbrechung kann erfolgen am peripheren Nerven, an den spinalen Wurzeln, am Vorderseitenstrang.

Die Chordotomie.

Die Idee dieser Operation wurde zum erstenmal von Schüller 1910 veröffentlicht, der die Chordotomie an Stelle der Hinterwurzeldurchschneidung bei tabischen Krisen einführen wollte. 1911 haben amerikanische Autoren (Spiller, Martin)

die Operation zum erstenmal ausgeführt. Unabhängig davon wurde die erste Vorderseitenstrangdurchschneidung auf deutscher Seite 1912 durch Foerster und Tietze vorgenommen. Es ist das Verdienst Fraziers, der Operation weitere Verbreitung verschafft zu haben.

Aus Ursprung und Verlauf der Vorderseitenstränge läßt sich der Erfolg der Chordotomie schließen: wird sie einseitig vorgenommen, so sind die kontralateralen abhängigen Körpergebiete weitgehend analgetisch und thermanaesthetisch, wogegen die Sensibilität für Druck und Berührung erhalten bleibt; auf der homolateralen Seite sind Temperatur- und Schmerzempfindung nur alteriert.

Da die Analgesie nach einseitiger Chordotomie nicht immer befriedigend war, wurde dazu übergegangen, die Operation doppelseitig auszuführen. Auf diese Weise wurde in vielen Fällen sofort vollständige Analgesie erreicht, in anderen Fällen eine sehr hochgradige Schmerzunempfindlichkeit, unter der Voraussetzung, daß beide Vorderseitenstränge in ihrer Gesamtheit durchtrennt worden sind. Es besteht dann sowohl Oberflächen- als auch Tiefenanalgesie. Die obere Analgesiegrenze verläuft im allgemeinen nach den Beobachtungen von Foerster etwa zwei Segmente unterhalb der Chordotomiestelle.

Die postoperativen Nebenerscheinungen.

Am augenfälligsten ist der Verlust der Temperatursensibilität im analgetischen Gebiet. Ihre obere Grenze fällt mit der oberen Analgesiegrenze zusammen. Erfahrungsgemäß tritt jedoch die Restitution dieser Empfindungsqualität relativ bald ein; dabei kehrt zuerst die Wärmeempfindung zurück. Nicht selten ist kurze Zeit nach der Operation das Phänomen der paradoxen Temperaturempfindung zu beobachten.

Störungen der Druck- und Berührungssensibilität lassen sich mit grob-klinischen Methoden nicht nachweisen. Mittels Schwellenmethoden läßt sich allerdings feststellen, daß die Zahl der Druck- und Berührungspunkte vermindert ist. (Die Lehre von Pétrén besteht also demnach nicht ganz zu Recht.)

Foerster konnte wiederholt feststellen, daß nach Chordotomie die Anogenitalzone trotzdem schmerz- und temperaturempfindlich blieb. War die Aussparung dieser Zone auch nicht in allen Fällen vollständig, so konnte jedoch immer eine geringere Intensität von Analgesie und Thermanaesthesie in dieser Gegend beobachtet werden. Wahrscheinlich ist in der Anogenitalzone das Schmerzsystem sehr viel feiner differenziert, und die Vorderseitenstrangbahn erfaßt nicht alle Schmerzfasern dieses Gebiets. Es ist möglich, daß das Rückenmarksgrau und das sympathische System an der Schmerzleitung dieser Zone stärker beteiligt sind.

Über postoperative Hyperthermie nach zervikaler Chordotomie berichtet ebenfalls Foerster. Bei thorakaler Chordotomie wurde diese Erscheinung nicht beobachtet.

Die postoperativen Blasen- und Mastdarmstörungen können zurückgeführt werden auf entsprechende afferente Bahnen, die im Vorderseitenstrang verlaufen. Meist handelt es sich um Retentionserscheinungen, die sich jedoch in den ersten Wochen wieder zurückbilden. Diese Erscheinungen waren bei Fällen mit Beckenaffektionen mehrfach sehr ausgeprägt zu beobachten (Kahn). Die Tatsache der Rückbildung der Störungen kann als Beweis dafür angesehen werden, daß auch außerhalb des Vorderseitenstranges Bahnen von Blase und Mastdarm im Rückenmark verlaufen. Vielleicht spielen aber auch postoperative Ödeme, die für kurze Zeit benachbarte Bahnen stören, eine Rolle.

Eine Schädigung vegetativer Vorderseitenstrangbahnen äußert sich in Störungen der Schweißsekretion: es besteht ein ungleiches Verhältnis zwischen supra- und infraläsioneller Körperhälfte. Ein Ausgleich erfolgt jedoch nach kürzester

Zeit. Mitunter kann nach Chordotomie in D I bzw. D II ein homolaterales Hornersches Syndrom beobachtet werden.

Vielfach wird bei bettlägerigen Patienten postoperativer Dekubitus beobachtet. Hüttl und Banzet glauben, daß nach Chordotomie eine ausgesprochene Neigung zu Dekubitalgeschwüren besteht. Frazier, Spiller, Robineau u. a. machen das Auftreten von Dekubitus abhängig von der Operationstechnik und sehen trophische Störungen als Folgen eines zu tiefen Einschnitts an. Nach Cassirer besteht zwischen Trophik und Sensibilität ein enger Parallelismus; der Autor mißt der ungestörten Zusammenarbeit des Nervensystems bezüglich der Trophik große Bedeutung zu. Wohl gibt Cassirer zu, daß in anaesthetischem Gewebe die Trophik erhalten bleiben kann, sofern an dieses keine besonderen Anforderungen gestellt werden. Bestehen solche jedoch, dann macht sich die Störung bemerkbar.

Dauernde motorische Störungen kommen bei exakter Technik nach Chordotomie nicht vor. Vorübergehende Paresen sind beobachtet und dürften auf postoperative Ödeme und Blutungen im Rückenmark zurückzuführen sein.

Eine durch die Chordotomie bedingte Schädigung efferenter Vorderseitenstrangbahnen macht sich entweder gar nicht oder nur durch geringe Störungen bemerkbar. Banzet beobachtete eine postoperative Hypotonie der Beine, die leichte Gehstörungen verursachte. Foerster führt die Tatsache, daß nach Chordotomie der Vasokonstriktorenreflex von supra- nach infraläsionell nicht mehr auslösbar ist, auf die Unterbrechung efferenter Vorderseitenstrangfasern zurück. Es wurden keinerlei Paresen quergestreifter Muskulatur beobachtet, die mit der Schädigung dieser Bahnen in Zusammenhang zu bringen wären. Nasarow sah in einem Fall eine allmählich fortschreitende Paraplegie nach Chordotomie, die jedoch durch Erweichungsherde im Rückenmark um das Operationsgebiet herum verursacht worden war.

Nach doppelseitiger Chordotomie schwinden Kitzelgefühl, Lust- und Unlustgefühle, Libido, Orgasmus. Die Funktion

von Erektion und Ejaculation ist nicht gestört. Öfters wurde postoperativer Priapismus beobachtet.

Indikation für Chordotomie bilden Schmerzzustände organischer Genese, die auf die Dauer durch kein anderes Mittel auszuschalten sind. In erster Linie kommen in Betracht: Schmerzen, die durch maligne inoperable Neoplasmen verursacht sind (Julliard, Henkel, Babtchine, Schück, Masuda, Grant, Stebbing, Kahn Spiller u. a.); dann Schmerzzustände bei tabischen Krisen. Allerdings herrscht im Schrifttum keine Einstimmigkeit darüber, ob tabische Krisen eine Indikation zu Chordotomie darstellen (Benedek-Hüttl, Julliard sind sehr zurückhaltend in der Indikationsstellung, andere Autoren lassen gerade bei Tabes die Chordotomie als einzige Operation gelten [J. Diez u. a.]). Im Laufe der Jahre und durch die Möglichkeit hoher zervikaler Chordotomie wurde das Indikationsgebiet sehr erweitert; die Operation hatte Erfolg bei Stumpfneuralgien, Ischias, Malum coxae, Spontangangrän, Craurosis vulvae Nach Foerster bildet jedoch das Vorhandensein von Wurzelschmerzen allein keine Indikation zur Chordotomie; maßgebend sind Heftigkeit und Hartnäckigkeit der Schmerzen.

Ricard und Bernard lehnen die Chordotomie ab mit der Begründung, sie stelle keineswegs einen leichten Eingriff dar; diese Autoren glauben, daß narkotische und hypnotische Mittel gleich gute Erfolge hätten wie eine Chordotomie, und daß diese Mittel für die Kranken keineswegs einen Nachteil bedeuteten. Julliard behält sich die Chordotomie angesichts der Schwere des Eingriffs und der Möglichkeit von Fehlschlägen vor nur für Schmerzzustände bei malignen Tumoren, weil in diesen Fällen ohnehin nicht mehr viel zu verlieren sei.

In welcher Segmenthöhe die Chordotomie vorgenommen wird, hängt von dem schmerzhaften Körperbereich ab. Bei Schmerzzuständen im Gebiet der unteren Extremitäten, der Bauch- und Beckeneingeweide hat sich die Chordotomie im mittleren Dorsalmark erfolgreich erwiesen. Das Bestreben jedoch, eine möglichst große Anzahl von Schmerzfasern durch die Chordotomie zu unterbrechen, hat dazu geführt, daß der

Eingriff in höheren Segmenten vorgenommen wird (selbst bei Schmerzen im unteren Körperbereich). Denn durch die hohe Chordotomie wird es ermöglicht, viele über den Grenzstrang ziehende Schmerzbahnen auszuschalten, die erst relativ hoch ins Rückenmark eintreten. Die Möglichkeit des Auftretens eines homolateralen Horner nach Chordotomie im oberen Dorsalmark wurde bereits erwähnt; in diesem Fall ist das ziliospinale Zentrum geschädigt; dabei besteht die Möglichkeit des Herzkollapses, da eine Verbindung dieses Zentrums mit der Herzinnervation besteht. Um Schmerzzuständen in der oberen Extremität zu begegnen, kann nach Foerster unbedenklich eine Chordotomie in C II ausgeführt werden (desgl. auch M. Peet, Allen und E. A. Kahn; beim doppelseitigen Eingriff unterbrechen diese Autoren auf der einen Seite hoch, auf der andern im unteren Zervikal- oder oberen Dorsalmark). Fay und Gotten konnten mit ihrer einstellbaren Spinalanaesthesie feststellen, daß über den Sympathikus geleitete Schmerzimpulsve weitgehend ausgeschaltet werden können bei Chordotomie in D III. Bei kopfwärts schreitenden Schmerzen empfiehlt Schloeßmann wiederholte höhere Chordotomie.

Die Berichte über den Erfolg der bilateralen Chordotomie sind größtenteils ziemlich gleichlautend. Da Schmerzrezidive sich spätestens innerhalb eines Jahres einstellen, kann man erst nach diesem Zeitpunkt von Dauerheilung sprechen. Berichte über solche finden sich im Schrifttum vielfach; meist handelte es sich dabei um Tabiker (Foerster, Schloeßmann, Kirschner, F. C. Grant u. a.). Die meisten Autoren geben eine sehr weitgehende Schmerzlinderung an, die vielfach dauernd war. Vollständige Versager berichtet E. A. Kahn 25% (der Autor gibt als Hauptursache dafür zu oberflächliche Inzision an, weiterhin psychogene Schmerzen und Morphinismus), Grant etwa 4%, Banzet, Schloeßmann 10%. In vielen Fällen haben Autoren keine Versager anzugeben. Sozon-Jarosevic haben in 5 unter 30 Fällen die Chordotomie wiederholt ausgeführt und kamen so zu gutem Erfolg.

Die Ursachen von Schmerzrezidiven.

Wenn auch durch die Chordotomie die Hauptschmerzleitungsbahn des Körpers unterbrochen worden ist, so sind dadurch doch nicht die kleinen „Nebenbahnen" der Schmerzleitung außer Funktion gesetzt. Wahrscheinlich ist diese Funktion bei Bestehen der Hauptbahn von sehr geringer Bedeutung. Ist die Hauptbahn jedoch ausgeschaltet, so läßt sich sehr wohl denken, daß die Nebenbahnen im Sinne einer kompensatorischen Leistungssteigerung die Vorderseitenstrangleitung sehr weitgehend zu ersetzen vermögen. Allerdings scheinen sehr starke individuelle Unterschiede zu bestehen, sowohl in der Fähigkeit zu dieser Funktionellen Kompensation überhaupt als auch in der Zeitdauer, die diese zu ihrer Ausbildung braucht.

Viele Autoren führen die geringe Intensität der Analgesie bzw. Schmerzrezidive auf unvollständige Vorderseitenstrangdurchtrennung zurück. Sozon-Jarosevic glauben, daß ein kurzdauernder Erfolg der Chordotomie vorgetäuscht werden kann durch intramedulläre Blutungen und Ödeme, und daß mit deren Resorption das Schmerzrezidiv auftritt. Diese Autoren halten es für wichtig, daß auch die ventralen Partien des Vorderseitenstrangs vollständig durchtrennt werden (dort verlaufen die Bahnen für Druckempfindung); es werden Beobachtungen angegeben, nach denen Schmerzrezidive im Sinne sehr unangenehmer Paraesthesien entstehen bei Druckreizen im analgetischen Gebiet. Möglicherweise beruhen Rezidive auch auf teilweiser Regeneration des Vorderseitenstrangs oder auf Narbenbildungen und Verwachsungen an der Operationsstelle. Zweifellos ist die individuell verschiedene Stärke des Vorderseitenstrangs immer ein den Erfolg der Operation gefährdendes Moment.

Die Operationsmortalität der Chordotomie erscheint relativ hoch, und zwar deshalb, weil die Fälle maligner Neoplasmen weitaus am häufigsten zur Operation kommen, vielfach schon im Zustand erheblicher Kachexie und Entkräftung.

Ein postoperativer Exitus in solchen Fällen kann selbstverständlich nicht auf die Chordotomie als solche zurückgeführt werden. Eine direkte Kausalität zwischen Chordotomie und Exitus besteht für postoperative Apoplexie, für postoperative Meningitis (mangelnde Asepsis oder durchgebrochene Dekubitalgeschwüre), für Colisepsis (infolge Blasen- und Mastdarmlähmung). Fedoroff sah Todesfälle durch Luftembolie der A. pulmonalis nach Eröffnung des Wirbelkanals bei Chordotomie.

Nach Babtchine beträgt die Operationsmortalität der Chordotomie bei Banzet 5,9 bis 6,6%, bei Foerster 7%, bei Kirschner 12% und bei Schloeßmann 13%.

Zur Technik der Chordotomie.

Die meisten Autoren ziehen für die Operation die Lokalanaesthesie der Vollnarkose vor, um von dem Kranken während des Eingriffs die Ausdehnung und die Intensität der Analgesie zu erfahren. Im allgemeinen wird es jedoch von Fall zu Fall zu entscheiden sein, welche Betäubungsart anzuwenden ist. Es ist nicht zu übersehen, daß jeder operative Eingriff ein psychisches Trauma für den Kranken bedeutet, so daß die Vollnarkose aus diesem Grund doch in vielen Fällen vorzuziehen ist.

Durch Abtragung einiger Wirbelbögen und ausreichender Duraöffnung erfolgt Abtrennung der in Frage kommenden Zacken des Lig. denticulatum. Durch Zug an den Zacken des Ligaments wird eine Kantung erreicht, so daß die Vorderseite des Rückenmarks fast bis zum Sulcus medianus ant. übersehen werden kann. Nach Kirschner und Stör verhilft (nach Durchschneidung zweier hinterer Wurzeln) ein um das Rückenmark gelegter schmaler Gummistreifen zum schonenden Anheben und leichten Rollen des Rückenmarks und ermöglicht so eine

gute Orientierung. Die Oberfläche der Vorderseitenstränge ist meist gefäßlos und an ihrer weißen Farbe erkenntlich.

Die Strangdurchtrennung erfolgt am besten mit schmalem, spitzem Messer (Kataraktmesser). Die Schnittgrenzen sind ventral die Eintrittsstelle der vorderen Wurzeln, dorsal das Lig. denticulatum. Die Schnittiefe beträgt im allgemeinen 2,5 bis 3 mm.

Bei anderen Autoren sind geringe Abweichungen von dieser Operationstechnik zu bemerken. Frazier hat eine Führungsnadel angegeben zur Fixation des Rückenmarks und zur Markierung der Schnittrichtung. Hinsichtlich der Schnitttiefe gehen die Meinungen etwas auseinander: Kahn glaubt mit Schnitten von 4,5 bis 5 mm Tiefe bessere Erfolge zu haben. Die diathermische Durchtrennung der Vorderseitenstränge ist nicht unversucht geblieben. Es zeigten sich jedoch postoperativ schwere Veränderungen im Rückenmarksgewebe (die Schädigung intermediärer Zonen ist möglich). Die von Hahn angegebene Unterbindung der Vorderseitenstränge hat sich nicht durchgesetzt.

Krankengeschichte.

Familienanamnese: o. B.

Eigene Anamnese: Frau H. M. ist geboren am 15. 9. 1905. Keine Kinderkrankheiten. 1929 Abortus. 1930. Gelenkrheumatismus. Ein halbes Jahr später Auftreten von Herzklopfen, Angstgefühl, Druckgefühl in der Brust, kalten Füßen, zeitweiligen Schweißausbrüchen und Verdauungsbeschwerden. Anfang 1933 wird zum erstenmal Verdickung des Halses festgestellt; gegen Ende des Jahres Atembeschwerden beim Treppensteigen und im Schlaf. Klinikaufnahme zwecks Kropfoperation. Status Dezember 1933: Allgemeinzustand: o. B. Herz: o. B. Lokalbefund: Schwellung an der vorderen Halsseite, die nach oben bis zur Mitte des Kehlkopfes, nach unten bis zum oberen Rand des Manubrium sterni reicht. Rechts und links verschwindet die Schwellung unter den Mm. Sternocleidi. Die Haut über der Schwellung ist nicht entzündlich verändert und abhebbar. Oberflächliche Venen sind nicht erweitert. Die Schwellung ist nicht druckempfindlich, von glatter Oberfläche und weicher Konsistenz. Sie folgt beim Schluckakt den Bewegungen des Kehlkopfs. Regionäre Lymphknoten o. B. Grundumsatzsteigerung: 21,5%.

Diagnose: Struma.

Am 11. 12. 1933 Resektion beider Schilddrüsenlappen. Die histologische Untersuchung ergibt das Bild der malignen Struma.

Wundheilung p. p. Entlassung am 23. 12. 1933.

1934 und September 1936 Abortus. Seit September 1936 bestehen brennende Schmerzen im linken Hüftbein, die auf die Kreuzgegend und das rechte Hüftbein übergreifen und

bis in die Knie ausstrahlen. Häufige Schweißausbrüche und Blutwallungen. Mit dem Beginn dieser Beschwerden tritt zunehmende Schwellung im linken Unterbauch auf. Patientin wird bestrahlt wegen „Erkrankung von Becken und Wirbel". Seit Dezember 1936 zunehmendes Wachstum der resezierten Schilddrüse. Menses bleiben aus. Gewichtsabnahme innerhalb kurzer Zeit um 7 kg. Am 21. 6. 1937 erfolgt wegen der starken Schmerzen stationäre Aufnahme.

Status Juni 1937: Am Hals, zwei Querfinger über dem Jugulum, faustgroße Strumarezidiv, das beim Schluckakt verschieblich ist. Die kurzen Halsmuskeln und die Sternocleidi haften an der Geschwulst. Herz o. B. Lungen: Rö. ergibt Metastase am linken Lungenhilus. Die Palpation des Abdomens verursacht starke Schmerzen und Abwehrspannung, so daß nichts zu fühlen ist. Das Lasègue'sche Phänomen ist sehr stark positiv. Reflexe o. B. Über der linken Darmbeinschaufel und dem ersten LWK. besteht starke Klopfempfindlichkeit.

Diagnose: Struma maligna mit Metastasen in der Lunge, dem ersten LWK. und der linken Darmbeinschaufel.

Es erfolgen Rö.-Bestrahlungen, worauf die Kreuzschmerzen immer heftiger werden. Dauernde Verabreichung von Analgetika. Die Kranke geht wegen der Schmerzen ganz gebückt. Da die Beschwerden sich im Verlauf der Behandlung nicht bessern, verläßt Patientin die stationäre Behandlung und läßt sich ambulant bestrahlen.

Am 28. 8. 1937 verspürt Patientin beim Heben eines leichten Wasserseimers einen starken stechenden Schmerz in der rechten Hüfte, der ins Bein ausstrahlt. Die Kranke kann sich vor Schmerzen nicht mehr bewegen.

Status: 28. 8. 1937: Keine Veränderung der Struma. Abdomen überall weich und leicht palpabel. Es besteht eine Prominenz des Dornfortsatzes des ersten LW.

Fraktur des 1. Lendenwirbels

Lungenmetastase

Diese Gegend ist stark druckschmerzhaft. Vollständige schlaffe Lähmung beider Beine. Die Oberflächensensibilität der Beine ist leicht, die Tiefensensibilität erheblich gestört. Reithosenanaesthesie. Retentio urinae et alvi. In der Folgezeit bestehen in beiden Beinen dauernd heftige lanzinierende Schmerzen. Erst nach 1½ Monaten kann die Blase wieder spontan entleert werden. Am Kreuzbein tritt Dekubitus auf, der jedoch wegen der bestehenden Reithosenanaesthesie nicht schmerzhaft ist. Das Befinden der Patientin ist sehr wechselnd. Sie braucht dauernd hohe Mo.-Dosen, daher oft starkes Erbrechen. Allmählich kehrt geringe Motorik der Beine zurück. Ende Dezember stärkste Ischialgien und Cruralgien. Der Zustand der Patientin verschlechtert sich zusehends. Die Struma nimmt an Größe zu und verwächst immer mehr mit der Umgebung. Da Patientin die hohen Mo.-Dosen, die sie benötigt, nicht mehr erträgt, erfolgt am 19. 1. 1938 doppelseitige Chordotomie (Evipan-Äther-Narkose; Durchtrennung der Vorderseitenstränge in D VII und D VIII).

Nach der Operation bestehen nurmehr Schmerzen im Wundbereich. Die lanzinierenden Schmerzen in Hüfte und Beinen sind verschwunden. Temperatur 37,8°. Die Beine sind nach der Operation wieder fast unbeweglich; eine Zunahme der Beweglichkeit erfolgt erst einige Wochen später. Urinretention, Stuhlretention. Die Temperatursensibilität ist im rechten Bein erheblich gestört (paradoxe Temperaturempfindungen!); im linken Bein ist die Störung nicht so ausgeprägt. Die obere Analgesiegrenze liegt im 9. Dorsalsegment.

Patientin bleibt etwa einen Monat lang vollständig schmerzfrei. Urinretention besteht weiterhin. Mit dem Eintreten föhniger Witterung treten Spontanschmerzen in kleinen Arealen auf im Bereich der linken Hüfte und des linken Oberschenkels. Die Patientin hatte das Gefühl, daß diese anfallsweisen Schmerzen bis in den Kopf ausstrahlten; dabei bestand zeitweilig Augenflimmern. An Intensität erreichten diese Spontanschmerzen bei weitem nicht diejenige der früheren Schmerzen. Auffallenderweise war auch das linke Bein gegen exogene Schmerzreize

empfindlich (Kneifen, Stechen war schmerzhaft; die Entfernung derber Hornhautstellen an den Fußsohlen verursachte Schmerzen). Das rechte Bein blieb vollständig analgetisch. Oberflächen- und Tiefensensibiltät blieb in beiden Beinen weiterhin gestört. Patientin erhält wegen der Spontanschmerzen weiterhin kleine Mo.-Dosen. Sie erbricht zeitweise zäh-schleimige grüne Massen. Dies wird Mitte März so stark, daß Patientin tagelang nichts zu sich nehmen kann und per Clysmam ernährt werden mußte. Die im Lauf der Zeit immer stärker werdende Schleimsekretion von seiten der Bronchien verursacht quälendes Würgen; aushusten ist mit Schmerzen verbunden. Es fällt Patientin auf, daß Hände und Füße sehr oft kalt werden. Der Dekubitus am Kreuzbein verheilt mit der Zeit weitgehend. Dagegen dehnt sich der Defekt im Bereich des Gibbus immer weiter aus. Über den Processi spinosi der unteren Brustwirbel bestehen Dekubitalgeschwüre von geringerer Größe. Die Kachexie nimmt sehr stark zu. Ende März ist Patientin manchmal vorübergehend benommen. Die Temperaturen sind meist nicht erhöht. Patientin verfällt immer mehr. Starke psychische Depressionen. Gegen Ende März fast tägliches Erbrechen. Über beiden Sitzbeinknorren tritt jetzt Dekubitus auf. Großer Bedarf an Mo. (4%ig). Am 2. 4. Klage über unerträgliche Schmerzen, die vom Kreuzbein in die linke Kniekehle ausstrahlen. Die Schmerzen halten an und sind nur durch höchste Mo.-Dosen erträglich zu machen. Urin blutig und viel Grieß enthaltend. Am 3. 4. sind die Schmerzen unverändert. Die völlig entkräftete Patientin kommt abends gegen 9 Uhr ad exitum.

Das Gewicht der Patientin betrug 30 kg.

Sektionsbericht: Ausgedehnte Strumametastasen in den rechten Hals-, den Paratracheal- und Bifurkationslymphknoten, in allen Lungenlappen und auf der Pleura. Die Metastase im ersten LWK. greift auf die Dura spinalis im Bereich der oberen Cauda equina über. Kompressionsmyelitis. Pyonephrose beiderseits mit beiderseitig eitriger Nephritis bei Nephrolithiasis. Steinverschluß des rechten Ureters im unteren

Drittel. Nekrotisierende Cystitis. Beiderseitige Schenkelvenenthrombose.

An der Anamnese der Patientin fällt auf, daß im Anfang der gesamten Beschwerden ein Gelenkrheumatismus steht. Man kann die Frage nach einem möglichen Zusamemnhang zwischen diesem und den späteren Ereignisen aufwerfen.

Wollte man eine direkte Beziehung zwischen Infektionskrankheit und malignem Strumawachstum annehmen — ein kleiner Adenomknoten kann bei der Patientin sehr wohl früher schon bestanden haben und unbemerkt geblieben sein —, dann dürften die Erscheinungen leichter Thyreotoxikose auf eine kompensatorische Hypertrophie gesund gebliebener Schilddrüsengebiete zurückzuführen sein.

Aus der Krankengeschichte geht hervor, daß das Krankheitsbild beherrscht wird von der Ca.-Metastase im ersten LWK., die sich 2¾ Jahre nach der Schilddrüsenresektion bemerkbar machte. Diese Schmerzen verhielten sich gegenüber Rö.-Therapie vollkommen refraktär. (Der holländische Autor Koch konnte eine Unbeeinflußbarkeit von Wirbelschmerzen durch Rö. ebenfalls feststellen.) Es gibt vielfache Möglichkeiten, die Ursachen dieser Schmerzen im engeren Sinne zu erklären: es konnte sich um direkten Vorderseitenstrangschmerz handeln, hervorgerufen durch Infiltration von seiten des Tumors, oder um Wurzelschmerzen, durch Tumordruck und Infiltration der Wurzeln verursacht. Eine Myelodegeneratio carcino-toxaemica (Nonne) der tumorbenachbarten nervösen Gebilde kann ebenfalls erwogen werden.

Nach der Spontanfraktur treten Symptome der Markkompression auf. Die motorische Lähmung dehnt sich über alle Muskelgruppen der unteren Extremität ziemlich gleichmäßig aus. Der Ausfall der Tiefensensibilität als auch die nach der Chordotomie bestehen bleibende Blasenstörung beweisen Zerstörungen im Bereich der Hinterstränge. Durch die Markkompression sind die früheren Schmerzzustände in Ausdehnung

und Intensität erheblich gesteigert (Paraplegia dolorosa carcinomatosa). Die Zunahme der Beschwerden in der Folgezeit kann durch wachsenden Druck der Tumormassen auf die benachbarten Wurzeln erklärt werden. Wahrscheinlich ist die Schädigung der Hinterstränge (Schmerzhemmungssystem!) in diesem Zusammenhang nicht ganz ohne Bedeutung.

Nach der Chordotomie bestand vollkommene Analgesie vom 9. Dorsaldermatom an kaudalwärts, die einen vollen Monat anhielt. Die dann auftretenden Spontanschmerzen waren auffallenderweise scharf begrenzt: sie waren lokalisiert im linken Oberschenkel und ließen eine handbreite Zone proximal des Kniegelenks frei. Die Schmerzen bestanden nicht gleichmäßig und andauernd, sondern anfallsweise und immer in kleinen Arealen. Der linke Unterschenkel und Fuß und die ganze rechte Seite blieben frei von Spontanschmerzen. Bei dem Versuch einer Erklärung dieser Schmerzrezidive wird man zuerst auf den Vorderseitenstrang gelenkt. Denn die Möglichkeit, daß einige Fasern undurchtrennt geblieben sind, besteht immer. Die histologische Untersuchung des Rückenmarks ergab jedoch, daß die Vorderseitenstränge vollständig durchtrennt worden waren. Auch die Lokalisation der im histologischen Bild mittels Marchi-Methode noch feststellbaren aufsteigenden Degenerationserscheinungen war typisch. So dürften die Ursachen nicht in einem teilweisen Fortbestehen der Hauptschmerzbahn gesucht werden. Vielmehr ist es wahrscheinlich, daß am Zustandekommen der Schmerzrezidive die „Nebenbahnen", vor allem ihr sympathischer Anteil, beteiligt sind. Nimmt man ein Schmerzhemmungssystem an und fragt man sich nach dessen Beteiligung an der Schmerzrestitution, so wird es durch die Tatsache der weitgehenden Zerstörung des Rückenmarks im Bereich des Gibbus klar, daß Zusammenhänge bestehen müssen, und zwar in dem Sinn, daß die Reizschwelle des Schmerzsystems durch Ausfall der Schmerzhemmung weitgehend herabgesetzt wurde. (Im histologischen Bild waren die aufsteigenden Degenerationserscheinungen der Hinterstränge sehr ausgeprägt.) Ob die Schmerzrezidive mit den

präoperativen starken Mo.-Applikationen in Verbindung zu bringen sind, ist nicht zu entscheiden. In der Literatur ist auf Zusammenhänge hingewiesen (Masuda, E. A. Kahn).

Ein Urteil über den Erfolg der Chordotomie im Falle der Patientin H. M. läßt sich nicht nur aus der Kenntnis der Krankengeschichte fällen; es kann vielmehr erst am Krankenbett, im persönlichen Kontakt mit der Patientin gebildet werden. Ermißt man die ungeheuere psychische Entlastung, die die Operation der Kranken brachte, vergleicht man die verzweifelte Stimmung vor der Operation mit der nacher hoffnungsfreudigen, aus der die Kraft zu neuer Geduld hervorging, so darf man zu dem Schluß kommen: die Operation war für die Patientin erfolgreich. Den späteren, wenig intensiven Schmerzrezidiven wurde von der Patientin geringe Bedeutung zugemessen. Erst der rapide Kräfteschwund kurze Zeit ante exitum brachte die psychischen Depressionen wieder; ich möchte annehmen, daß gerade aus dieser depressiven Verfassung heraus die kurz vor dem Tode angegebenen hochgradigen Schmerzen eine nicht unbedeutende psychische Komponente hatten.

Wenn man auf Grund des postoperativen Verlaufes des Krankheitsgeschehens zu der Meinung kommen wollte: der Erfolg war nicht so, wie man ihn sich von dieser Methode versprach, so ist dem gegenüberzustellen, daß man von einer Opteration nicht mehr verlangen kann, als sie zu leisten imstande ist. Sich darauf zu verlassen, mit einer Chordotomie wirklich die gesamte Schmerzleitung im Organismus ausgeschaltet zu haben, wäre eine sehr schematische Denkweise, die in bezug auf den Organismus nicht richtig ist. Trotzdem die Chordotomie vielleicht immer in gewissem Sinn ein Wagnis bleibt, so muß ihr doch zugestanden bleiben: sie stellt einen gewissen Gipfelpunkt in der Schmerzbekämpfung dar.

Literaturverzeichnis.

O. Foerster: Die Leitungsbahnen des Schmerzgefühls.

O. Foerster: Symptomatische Eingriffe am Nervensystem, insbesondere solche der Schmerzbekämpfung (M.M.W. 1933 Nr. 3).

Foerster-Gagel: Über Vorderseitenstrangdurchschneidung (Ztschr. Neurol. Bd. 138).

Foerster-Bumke: Handbuch der Neurologie. V, S. 313 ff.

Nils Antoni: In Foerster-Bumke Handbuch der Neurologie. X.

A. Goldscheider: Das Schmerzproblem.

Sauerbruch-Wenke: Wesen und Bedeutung des Schmerzes.

Spiegel, E. A.: Zentren des autonomen Nervensystems.

Nonne: Zum Kapitel der Myelodegeneratio carcino-toxaemica (Mon.-Schr. f. Psych. Bd. 79).

Benedek-Hüttl: Über Chordotomie (Bruns Beitr. Chir. Bd. 161).

Stieda: Über Chordotomie (Zbl. Chir. 1933).

Koch: Über Chordotomie (Arch. klin. Chir. Bd. 162).

Kirschner: Operationslehre (Chordotomie).

M. Peet, E. A. Kahn, S. S. Allen: Über Chordotomie (Ref. Z. Org. Chir. Bd. 63).

Henkel: desgleichen.

Schück: desgleichen.

Fay u. Gotten: Über einstellbare Spinalanaesthesie (Ref. Z. Org. Chir. Bd. 66).

E. A. Kahn: Über Chordotomie (Ref. Z. Org. Chir. Bd. 65).

Masuda, M.: Über Chordotomie (Ref. Z. Org. Chir. Bd. 79).

Babtchine: Unmittelbare und Spätergebnisse nach Chordotomie (Ref. Z. Org. Chir. Bd. 76).

Julliard: La Cordotomie (Ref. Z. Org. Chir. Bd. 58).

Sozon-Jarosevic: Über wiederholte Chordotomie (Ref. Z. Org. Chir. Bd. 56).

Grant, F. C.: Value of Cordotomy for the relief of pain (Ref. Z. Org. Chir. Bd. 54).

Bromley: A case of Cordotomy in the cervical region (Ref. Z. Org. Chir. Bd. 51).

Babtchine: Über die bei der Ausführung der Chordotomie vorkommenden technischen Fehler und Komplikationen (Ref. Z. Org. Chir. Bd. 47).
Horrax, G.: Experiments with Cordotomy (Ref. Z. Org. Chir. Bd. 47).
Stebbing, F. G.: Cordotomy (Ref. Z. Org. Chir. Bd. 46).
Leclerc: Trois cas de Cordotomie pour affection douloureuse et incurable des membres inférieurs (Ref. Z. Org. Chir. Bd. 46).
Diez, I.: Anterolaterale Chordotomie bei Behandlung der gastrischen Krisen (Ref. Z. Org. Chir. Bd. 44).
Banzet, D.: La Cordotomie (Ref. Z. Org. Chir. Bd. 40).
Sicard u. a.: desgleichen.
Robineau-Banzet: desgleichen.
Peet, M. M.: The control of intractable pain in lumbar region, pelvis and lower extremities by section of anterolateral tract columns of the spinal cord (Ref. Z. Org. Chir. Bd. 36).
Frazier-Spiller: Section of the anterolateral columns of the spinal cord (Ref. Z. Org. Chir. Bd. 23).
Kirschner, Flörcken, Stieda, Schloeßmann: Über Chordotomie (Arch. klin. Chir. Bd. 177, 57. Tg. dtsch. Ges. Chir.).
Fedoroff: Gefahr der Luftembolie bei Chordotomie (Arch. klin. Chir. Bd. 162, 54. Tg. dtsch. Ges. Chir.).
Ross, I. T.: The anatomy of the spinal tract in relation to Cordotomy (Ref. Z. Org. Chir. Bd. 55).
Henle: Über Chordotomie (Zbl. Chir. 1926, 50. Tg. dtsch. Ges. Chir.).
Hahn: Unterbindung des Vorderseitenstranges (Zbl. Chir. Bd. 5).
Polenow, A.: Über Chordotomie (Zbl. Chir. Bd. 56).
Nasarow: Über Chordotomie (Zbl. Chir. 1930/I).
Fleischhacker: Die trophischen Einflüsse des Nervensystems. (Aus: Veraguth, Handbuch d. norm. u. path. Physiol.)

Lebenslauf.

Am 9. November 1914 wurde ich, Marianne Elisabeth Denzler, zu Ulm a. D. geboren. Meine Eltern sind Dr. med. vet. Berthold Denzler, Veterinärrat zu Ravensburg, und Auguste Denzler, geb. Sichler.

Nach Besuch der Grundschule, der Mädchenrealschule und Oberrealschule zu Ravensburg bestand ich dort im Frühjahr 1933 die Reifeprüfung. Im Sommer-Semester 1934 begann ich mein Medizinstudium in Tübingen. Im Sommer-Semester 1935 studierte ich in Bonn. Nach weiteren zwei Semestern in Tübingen legte ich dort im Juni 1936 die ärztliche Vorprüfung ab. Nach Studium in Freiburg und Rostock kam ich im Winter-Semester 1937/38 nach München. Dort habe ich in den Monaten April—Juni 1939 das medizinische Staatsexamen abgelegt. Die Bestallung als Arzt erhielt ich am 26. September 1939.